

ULTRASONIDO

Consideraciones

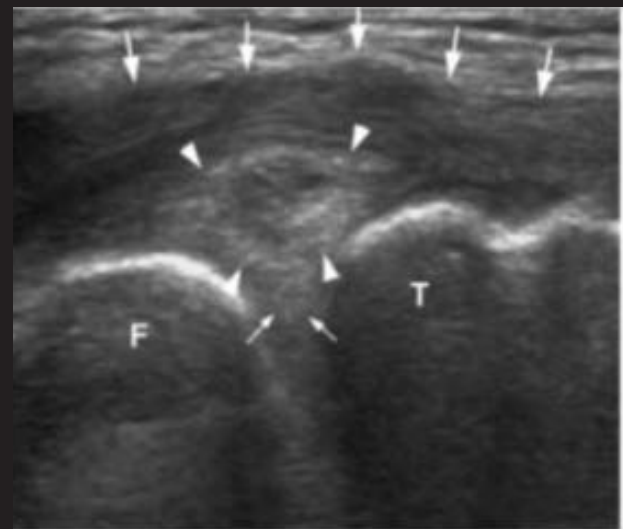
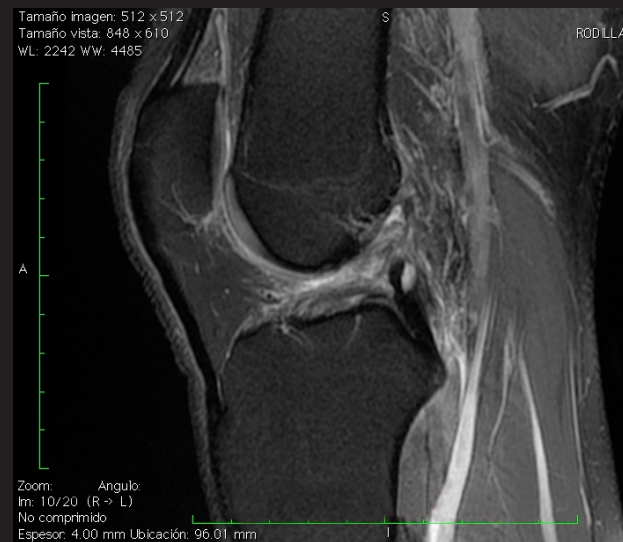Por : Dr. Randall Buján González.
Especialista en imágenes médicas..
UCIMED.

El ultrasonido en general es una modalidad de imágenes muy útil para el estudio del sistema músculo esquelético. Entre sus ventajas principales se incluyen la accesibilidad, capacidad multiplanar y el costo. Permite la valoración de la estructura fibrilar de ligamentos, tendones y músculos, además de la valoración dinámica de estas estructuras. También se valora las bursas periarticulares, lo que le da cierta ventaja en relación a otras técnicas de estudio incluida la resonancia magnética(RM).

La principal fortaleza del ultrasonido para el estudio de la patología de la rodilla radica en la valoración periarticular, es decir, estructuras tendinosas, ligamentarias, el estudio de masas, así como la presencia de líquido periarticular, cuerpos extraños, gangliones y quistes parameniscales.

El ultrasonido de rodilla donde no ha demostrado resultados contundentes es en la valoración de las partes intraarticulares, es decir meniscos y ligamentos cruzados, además del cartílago (condromalacia por ejemplo) y edema óseo asociado a trauma o a lesión cartilaginosa(lesión osteocondral), existen reportes de visualizaciones de ligamentos cruzados sonográficamente, principalmente el posterior, sin embargo no es posible una valoración adecuada del mismo, por lo que para la porción intraarticular de la rodilla sigue siendo la resonancia magnética (RM) el estudio a elección por su alta sensibilidad y especificidad.

En el caso de los meniscos la utilidad del ultrasonido es limitada y solo permite valorar sus porciones más externas y algunas alteraciones periféricas (quistes parameniscales) que podrían sugerir patología. No es posible por ultrasonido efectuar un diagnóstico certero de lesión meniscal en la gran mayoría de los casos. Diferentes autores refieren altas sensibilidades y especificidades para el diagnóstico de rupturas meniscales y otro tanto refiere datos que demuestran lo contrario por lo que el consenso general es que se necesitan más estudios para proponer el ultrasonido como método de imagen de rutina para valoración de rupturas meniscales, Azzoni et al,²concluyen que el ultrasonido no es lo suficientemente sensible ni



Referencias:

1. Linklater, M. Imaging of sports injuries, AJR 199 (3) 2012
2. Azzoni R, Cabitza. J Clin Ultrasound. 2002 Oct;30(8):472-6.
3. Rubin, D. Imaging diagnosis and Prognostication of Hamstring Injury
4. Jacobson J. Musculoskeletal Ultrasound: Focused impact on MRI.
5. Jacobson J, Musculoskeletal Ultrasound and MRI:Which Do I Choose?
6. James L. Cook MRI versus Ultrasonography to Assess Meniscal Abn



DE RODILLA: es Diagnósticas

específico para el estudio de la patología meniscal, por lo no debe ser utilizado como única modalidad diagnóstica.

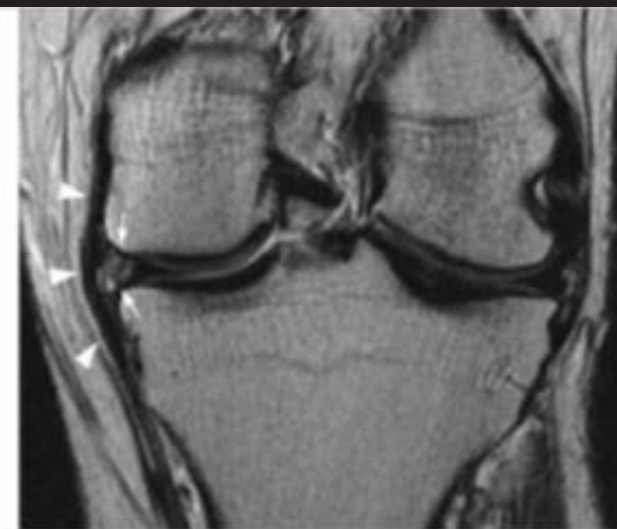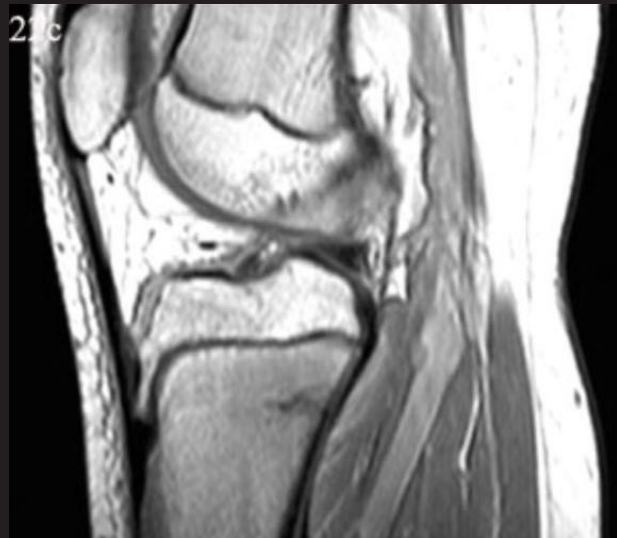En relación a las técnicas sonográficas de reconstrucción en tres dimensiones (3D, 4D) no hay suficientes estudios que demuestren sensibilidades y especificidades diferentes a lo reportado para el ultrasonido en dos dimensiones.

El grupo de Azzoni et al, reportó que para patología meniscal, el ultrasonido tiene sensibilidades del 60% y especificidades del 21%.² números que concuerdan con lo descrito por Lukas Paczesny (Semin US,CT and MRI vol 32, 2011) ambos porcentajes son consecuentes con lo expuesto durante el congreso europeo de radiología del 2006 donde luego de analizar las estadísticas de diversos autores los resultados indicaron que la sensibilidad del ultrasonido para valoración de los meniscos oscilaba entre un 30% a un 100% y la especificidad de un 21% a un 97% por lo que no es el ultrasonido un sustituto de la resonancia magnética para la valoración rutinaria de la patología meniscal.

Por otra parte, el grupo del Dr. Cook, establece que tanto las sensibilidades con especificidades son muy semejantes entre resonancia magnética y ultrasonido. (Journal of knee surgery vol 27. 2014). En un artículo publicado en el Journal of bone & joint surgery, (10)2015, refieren que el US es útil como método de tamizaje, pero no para categorizar rupturas meniscales.

Existen muchas ponencias, pero, en conclusión, el ultrasonido es un instrumento de diagnóstico muy útil, tanto por costo, accesibilidad, y por su capacidad de diagnóstico para el estudio de la patología de las estructuras tendinosas, ligamentarias y sinoviales periféricas de la rodilla, pero no ha demostrado ser lo suficientemente sensible ni específico para patología de los meniscos ni de otras estructuras intraarticulares.

La resonancia magnética se mantiene como el método de estudio integral de la patología articular y por tanto de la rodilla.



ries. AJR 199(3) 2012.
AJR 2009; 193:619-627
se? Seminars in musculoskeletal radiology/volume 9, number 2 2005.
normalities in Acute Knees. J Knee Surg 2014;27:319-324.

